Aus der chirurgischen Klinik der Universität Zürich.
(Direktor: Prof. Dr. F. Sauerbruch.)

DIE RÖNTGENDIAGNOSTIK BEI DER MECHANISCHEN THERAPIE DER LUNGENTUBERKULOSE.

INAUGURAL-DISSERTATION

ZUR

ERLANGUNG DER DOKTORWÜRDE

DER

HOHEN MEDIZINISCHEN FAKULTÄT

DER

UNIVERSITÄT ZÜRICH

VORGELEGT VON

HANS STAUB, med. pract.,
DAVOS-PLATZ.

ACAD. LUGD. BAT. BIBL.

Genehmigt auf Antrag des Herrn Prof. Dr. F. Sauerbruch.

TÜBINGEN
DRUCK VON H. LAUPP JR
1914.

Digitized by the Internet Archive
in 2026

https://archive.org/details/IA41507225_0078

Aus der chirurgischen Klinik der Universität Zürich.
(Direktor: Prof. Dr. F. Sauerbruch.)

DIE RÖNTGENDIAGNOSTIK BEI DER MECHANISCHEN THERAPIE DER LUNGENTUBERKULOSE.

INAUGURAL-DISSERTATION

ZUR

ERLANGUNG DER DOKTORWÜRDE

DER

HOHEN MEDIZINISCHEN FAKULTÄT

DER

UNIVERSITÄT ZÜRICH

VORGELEGT VON

HANS STAUB, med. pract.,
DAVOS-PLATZ.

Genehmigt auf Antrag des Herrn Prof. Dr. F. Sauerbruch.

TÜBINGEN
DRUCK VON H. LAUPP JR
1914.

Die Dissertation erscheint gleichzeitig in den
„Beiträgen zur klin. Chirurgie“ Band XC, Seite 257—289.

Während früher die Behandlung der Lungentuberkulose ausschließlich in das Gebiet der internen Medizin gehörte, die klimatische und hygienisch-diätetische Kur, die medikamentöse, die Tuberkulin- und Serumbehandlung das alleinige Rüstzeug des Arztes darstellten, hat, ohne diese Hilfsmittel hintan zu setzen, in den letzten Jahren der mächtige Aufschwung der Thoraxchirurgie neue Wege geschaffen, um wenigstens einem Teil jener Patienten Besserung und Heilung zu bringen, bei denen die interne Therapie nicht ausreicht.

Es ist nicht der Zweck dieser Arbeit, die Methoden und ihre geschichtliche Entwicklung zu schildern [1]), es mag genügen, dieselben kurz zu nennen: der künstliche Pneumothorax, die extrapleurale Thorakoplastik und neuerdings die Phrenikotomie und die Lungenplombierung.

Die ersten Versuche des künstlichen Pneumothorax sind mit den Namen Murphy und Forlanini verknüpft; Brauer hat das Verfahren ausgebaut und ihm die gebührende Anerkennung verschafft.

1) Ausführliche Darstellung s. F. Sauerbruch und H. Elving, Ergebn. d. innern Med. u. Kinderheilkunde. Bd. X. S. 872.

L. Spengler, Saugman und v. Muralt lieferten wichtige klinische und theoretische Studien zu der Frage.

Die extrapleurale Thorakoplastik wurde vor Jahren unter der Form einer partiellen Resektion durch Quincke und C. Spengler in die Therapie eingeführt und von Turban als Resektion am Ort der Wahl mit Erfolg angewandt. Brauer im Verein mit Friedrich änderte die Methode prinzipiell und erweiterte sie zur ausgedehnten Entknochung der Brustwand. Nach Brauer-Friedrich, aber auch mit eigenen wesentlichen Modifikationen hat in den letzten Jahren namentlich Sauerbruch das Gebiet der Lungenchirurgie bearbeitet, während Wilms in seiner Pfeilerresektion auf anderem Weg das gleiche Ziel zu erreichen sucht.

Ueber Phrenikotomie berichtete zuerst Stuertz; praktisch wurde sie neuerdings in zahlreichen Fällen von Sauerbruch angewendet.

In jüngster Zeit ist von Baer die extrapleurale Kompression großer tuberkulöser Kavernen durch Einführung einer Paraffinplombe empfohlen worden. Von Baer selber, dann von Sauerbruch und Jessen wurden eine Reihe von Patienten nach den Prinzipien operiert.

Gewiß hat die Untersuchung, welche uns durch die Röntgentechnik ermöglicht wird, keine Beziehung zur Entstehung dieser Methoden, aber sie ist, wenn wir dieselben anwenden und durchführen wollen, zu einem so wichtigen Faktor, manchmal zu einer conditio sine qua non geworden, daß nicht überflüssig erscheint, ihre Leistungen bei der chirurgischen Behandlung der Lungentuberkulose zu studieren und zu präzisieren.

Wenige Worte zunächst über Apparate und Technik. Für die Durchleuchtung genügt ein gewöhnliches Induktor-Instrumentarium. Sie orientiert über die groben Verhältnisse, den Bau des Thorax, die Lage von Herz und Mediastinum, über die Beweglichkeit und den Stand des Zwerchfells; Exsudate, Adhäsionen, größere Infiltrate und Destruktionen sind erkennbar. Wird auch zunächst meist dorsoventral durchleuchtet, so darf nie vergessen werden, die Untersuchung in ventrodorsaler Richtung, eventuell in schrägem Durchmesser zu ergänzen, damit wir nicht Gefahr laufen, wichtige Dinge zu übersehen. Denkt man sich beispielsweise eine Mittellappenpneumonie, so kann dieselbe völlig eine dahinter liegende Unterlappenkaverne verdecken. Ebenso kann ein Infiltrat der unteren Partien des linken Oberlappens die Verhältnisse des entsprechenden Unterlappens bei dorsoventraler Durchleuchtung verwischen, während sie erst ventrodorsal deutlich werden. Bei Destruktionen versuchen wir, durch Besichtigung in verschiedenen Richtungen, dorsoventral und ventrodorsal, mit verschiedener Stellung des Blendenkastens, Herausblenden der Grenzen mit dem Normalstrahl, uns möglichst genauen Aufschluß über Form, Größe und Lage von Kavernen zu verschaffen.

Sekretansammlungen in Lungenhöhlen veranlassen, zu verschiedenen Tageszeiten den verschiedenen Füllungszustand zu kontrollieren. Da, wie bei Exsudaten, prüfen wir die Verschiebung des Flüssigkeitspiegels durch Umlagern in Horizontallage.

Zum Studium aller feinen Details ist aber die Platte unbedingtes Erfordernis. Um ein gutes Lungennegativ zu erhalten, sind leistungsfähige Apparate nötig, die bei mittelweicher Röhre mindestens 25 Milliampères im Röhrenstromkreis durchlassen, und die eine Aufnahme im Atemstillstand in kurzer Expositionszeit gestatten. Die Aufnahme geschieht im maximalen Inspirium. Der Focus-Plattenabstand sei nicht zu knapp, am besten 70 cm, damit die Verzeichnung durch Divergieren der Strahlen nicht erheblich ist. Die Röhre wird weich gewählt, 5,5—6 Wehnelt, bei kräftigen Individuen 6—6,5 Wehnelt. Sie muß gut zentriert sein, derart, daß beide Thoraxhälften gleiche Lichtmengen bekommen. Bei der Uebersichtsaufnahme soll die ganze Lunge, von der Spitze bis zum untersten Ende des Sinus costophrenicus und der Thorax in voller Breite sichtbar sein. Das scheint selbstverständlich, doch wird sehr häufig gegen diese wichtigen Details gefehlt.

Eine Uebersichtsaufnahme ist unbedingt das Wichtigste. Sie allein gestattet einen Ueberblick über das Verhalten des ganzen Organs und einen Vergleich zwischen den einzelnen Partien. Erst in zweiter Linie können einzelne besonders interessante Stellen herausgeblendet und auf kleine Platte photographiert werden, oder können Spitzenaufnahmen mit Albers-Schönberg- oder Rosenthal-Blende das Gesamtbild ergänzen.

Wo die Durchleuchtung es irgend angezeigt erscheinen läßt, tritt zur üblichen Aufnahme in dorsoventraler Richtung eine ventrodorsale, ev. Aufnahmen in andern Durchmessern oder in Horizontallage.

Auf der Platte läßt sich sehr schön einerseits die normale Lungenstruktur erkennen, anderseits die Entwicklung der Tuberkulose systematisch verfolgen. An sich haben weder das normale Bild noch die leichteren Stadien der tuberkulösen Erkrankung etwas mit der chirurgischen Behandlung zu tun, und doch ist es gerade für den Chirurgen eminent wichtig, über die Verhältnisse unter normalen Bedingungen und bei relativ unschuldiger Erkrankung, bei sogenannten inaktiven Herden, genau orientiert zu sein; denn welcher Eingriff immer vorgenommen wird, in der Regel bedeutet er für die nicht operierte Seite eine erhebliche Belastungsprobe, und es ist darum stets wünschenswert, daß diese Seite möglichst inaktiv sei.

Wir kommen damit zum ersten Teil der Indikationsstellung; auch der Chirurg muß wissen, wie die normale Lungenzeichnung aussieht; wie sie sich in der Peripherie als zarte Marmorierung, der Verteilung der Blutgefäße entsprechend, darstellt, wie sie gegen das Zentrum, den Hilus zu, dicker und dichter wird, wie im Hilus ein eigentliches Konglomerat von Strängen und Flecken entsteht, basierend auf dem

Uebereinanderlagern von dicken Blutgefäßen und Bronchen, wie da unter ganz normalen Verhältnissen scharf ausgestanzte Hohlräume auftreten können, die durch die Projektionsebene quer geschnittenen Bronchen entsprechen. Im Begleitschatten, der in den Unterlappen hineinführt, finden sich größere und kleinere, rundliche und ovale Flecke. Sie erwecken leicht den Eindruck von Krankheitsherden peribronchitischer oder perivaskulärer Natur, sind aber nur durch die Bildebene quer geschnittene, dicke Blutgefäße. Insbesondere, wenn durch Schrumpfung das Mediastinum mit dem Herzen verschoben, die Wirbelsäule völlig abgedeckt ist, macht die Schattenbildung längs der Wirbelsäule stutzig und läßt an Erkrankung denken, wo es sich doch nur um rein normale Verhältnisse handelt.

Umschriebene Hilustuberkulose, die sich in rundlichen und ovalen, gleichmäßigen und krümlichen Flecken kennzeichnet, Hilus-Spitzentuberkulose mit vereinzelten Herden in der Spitze, verstärkter perivaskulärer oder peribronchitischer Strangzeichnung, auch etwas ausgedehntere Erkrankung mit zerstreuten Herden in der Spitze und im Oberlappen, vereinzelten im Unterlappen, sprechen an sich nicht gegen einen chirurgischen Eingriff auf der andern Seite (Fig. 1).

Scharf markierte Flecke, die auf Kalkeinlagerung hinweisen, straffe Züge, die von der Peripherie gegen das Zentrum laufen, sind als Narben- und Bindegewebsbildung günstiger aufzufassen, wie die sogenannten weichen, zarten, leicht verschwommenen Gebilde oder wie jene Korallenzeichnung, welche die Bronchen und Blutgefäße in den Lappen begleitet.

Nie darf natürlich die Röntgenplatte allein entscheiden. Hören wir bei einem relativ unschuldigen Bild scharfe, ziemlich feine und mittlere Rhonchi, bei broncho-vesikulärem oder Bronchial-Atmen, so muß ein solcher Fall zunächst für die chirurgische Behandlung ausgeschlossen, jedenfalls längerer Beobachtung unterzogen werden. Umgekehrt, wenn bei einem ausgedehnten röntgenologischen Befund bei wiederholter Untersuchung gar keine Geräusche zu hören sind bei nur unreinem oder bei keuchendem, scharfem, gedehntem Atmen, wird man zwar auch nicht ohne längere Beobachtung sich zu einem größeren Eingreifen entschließen, aber doch eine Operation in den Bereich der Möglichkeit ziehen. Vereinzeltes feines, trockenes Knacken, feine giemende Geräusche sind, wenn sie über lange Zeit hinaus konstant bleiben, keine Kontraindikation. Wichtig ist auch, daß diese, durch feine Geräusche markierten Herde bei Wetterwechsel, bei kleinen Erkältungen usw. nicht mitreagieren und dadurch ihre Inaktivität beweisen. Ueberhaupt wird man sich hier schon zum Prinzip machen müssen: wenn nicht zwingende Gründe vorliegen, jedem chirurgischen Eingriff eine längere Beobachtungszeit vorangehen zu lassen, und sie zu häufig wiederholten physikalischen Untersuchungen, aber auch zu wiederholter Prüfung mit dem Röntgenbild benutzen.

Finden wir in der Spitze eine größere Zahl zu einem richtigen Infiltrat konfluierende Flecken, mischen sich mit den zerstreuten, produktiven,

1.

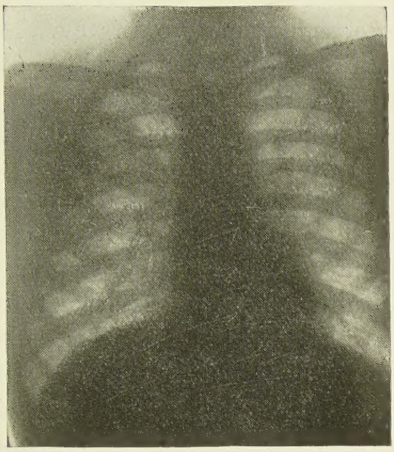

2.

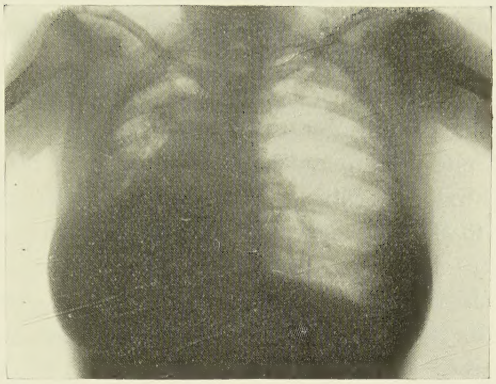

3.

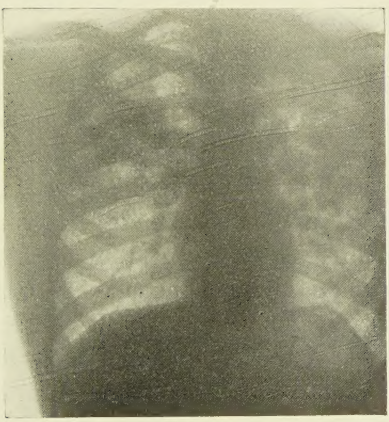

4.

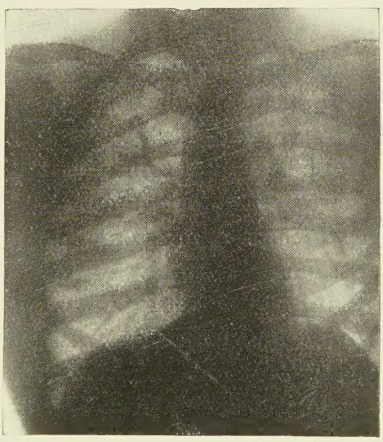

Fig. 1. Rechts schwere Erkrankung mit Destruktion, links deutliche Erkrankung im Oberlappen und Hilusgebiet, aber in Form inaktiver Herde, die einen Eingriff rechts gestatten. Die linke Seite ist nach Durchführung des Pneumothorax inaktiv geblieben.

Fig. 2. Schwere linksseitige Erkrankung mit Destruktion. Rechts im Mittellappen walnußgroße Kaverne, unmittelbar an der Wirbelsäule, die eine Kontraindikation für einen chirurgischen Eingriff links bietet. Die r. Seite hat sich nach linksseitiger Thorakoplastik verschlechtert.

Fig. 3. Tuberkulöse Bronchopneumonie beider Seiten, nicht für einen chirurg. Eingriff geeignet.

Fig. 4. Derselbe Patient nach längerer Kur als Beleg der natürlichen Heilungsvorgänge durch Resorption und Narbenbildung.

einzelnen Knötchen großfleckige, exsudative Herde, oder haben wir es gar mit größeren broncho-pneumonischen oder endlich mit destruktiven Prozessen zu tun, so wird das von vorneherein für den chirurgischen Eingriff auf der andern, schlechtern Seite, eine Gegenanzeige bilden. Wo wir ev. Ausnahmen machen dürfen, wird sich bei der Besprechung der einzelnen Methoden zeigen (Fig. 2).

Ein äußerst wichtiges Unterstützungsmittel haben wir im Röntgenbild zur Lösung der Frage, ob Rasselgeräusche, die wir auf der weniger kranken Seite hören, autochthon sind oder ob sie von dem schweren anderseitigen Prozeß herübergeleitet werden. Genaue Auskultation, wobei wir mit dem Stethoskop systematisch in der Horizontallinie von der kranken Seite zur gesunden wandern, kann uns wohl die Vermutung nahe legen, daß die Rhonchi übergeleitet sind, dann nämlich, wenn sie in Zahl und Charakter genau der schwerkranken Seite entsprechen, nur etwa in ihrer Stärke abgeschwächt sind, gleichsam das Echo derselben bilden. Wenn dann aber in einem solchen Fall von ziemlich schwerem auskultatorischem Befund das Röntgenbild gar keinen Anhaltspunkt zeigt, dann ist unsere Sicherheit erheblich größer.

Mit diesen schwereren Prozessen gelangen wir zum zweiten Teil der Indikationsfrage: wann wird man, vorausgesetzt, daß die eine Seite leistungsfähig genug erscheint, an ein operatives Eingreifen bei einer tuberkulösen Lungenerkrankung denken müssen?

Im Gegensatz zu den früher erwähnten, leichteren Erkrankungen zeigen gewisse Fälle von vorne herein mehr exsudativen, bronchopneumonischen Charakter. Auf der Röntgenplatte beobachtet man in der Hilusgegend, aber auch in den übrigen Lungenpartien großfleckige, unregelmäßig konturierte, ziemlich homogene Herde, daneben zerstreute kleinere und größere Flecken, unregelmäßig gestaltete, peribronchitische und perivaskuläre Stränge. Intensive Dämpfung, broncho-vesikuläres und Bronchialatmen, mittlere und grobe, zum Teil klingende Rasselgeräusche sind die Zeichen der gewöhnlichen Untersuchung. Im reichlichen Sputum lassen sich zahlreiche Tuberkelbacillen, meist auch elastische Fasern nachweisen. Die Erkrankung ist in der Regel von zeitweisen Attacken hohen Fiebers begleitet. Sie findet sich häufig bei jugendlichen Individuen. Doch ist sie gewöhnlich beidseitig, also nicht für chirurgische Behandlung geeignet. Aber auch wenn eine Seite verschont bleibt, sprechen verschiedene Momente zunächst gegen chirurgische Behandlung; denn diese Prozesse sind trotz der zeitweise schweren Bilder und trotz bestehender Erweichungstendenz, außerordentlich der Rückbildung, der Resorption der exsudativen Produkte, der Umwandlung in narbiges Bindegewebe fähig, wie wir das im Röntgenbild bei längerer Beobachtung trefflich nachweisen können (Fig. 3 u. 4).

Es empfiehlt sich darum geeignete expektative Behandlung, die meistens zum Ziele führt. Erst wenn das bei längerem Zuwarten nicht der Fall ist,

wenn das Fieber nicht absinkt, das Sputum reichlich bleibt, ständig elastische Fasern enthält, wenn das Röntgenbild fortschreitende Erweichung anzeigt, wird man zu energischem Eingreifen berechtigt sein. Auf der Platte sieht man alsdann ein dichtes Infiltrat, darin kleinere oder größere, ausgesparte hellere Stellen, manchmal auch um den ganzen Herd herum einen mehr oder weniger scharfen Wall, einen Demarkationswall, der, wenn es zu völliger Einschmelzung kommt, die Wand der künftigen Kaverne darstellt.

Aehnliche Ueberlegungen leiten uns bei den lobär-pneumonischen Prozessen tuberkulöser Natur. Sie sind nicht selten, treten mit hohem Fieber, schweren Allgemeinerscheinungen, mit reichlichem Sputum, das Tbc. und E.F. zeigt, auf, und umfassen einen Lungenlappen fast in ganzer Ausdehnung. Der rechte Oberlappen, der rechte Mittellappen, die untern Partien des linken Oberlappens sind der häufige Sitz. Der Schatten im Röntgenbild ist dicht, aber nicht so dicht und homogen, wie bei der croupösen Pneumonie. Eine großfleckige Struktur ist immer noch nachzuweisen, und da und dort finden wir etwas lichtere Stellen. Die Erkrankung ist zum Unterschied von der broncho-pneumonischen viel häufiger einseitig, so daß einem chirurgischen Eingreifen in dieser Hinsicht nichts im Wege steht. Dagegen zeigen auch diese Prozesse bei konservativer Behandlung recht gute Rückbildungstendenz durch Resorption und Narbenbildung, so daß von einem ausgedehnten Infiltrat schließlich nur noch um den Hilus herum ein Herd übrig bleibt mit geringen physikalischen Symptomen, die niemals ein intensiveres Vorgehen rechtfertigen würden (Fig. 5 und 6). Wir werden uns auch da erst dazu entschließen, wenn das Fieber trotz monatelangen Zuwartens keine Tendenz zum Zurückgehen zeigt, der Allgemeinzustand sich verschlechtert, wenn es zum ausgedehnteren Zerfall kommt. Aber die Prognose ist alsdann nicht besonders günstig; Ruhigstellung und Collaps haben auf das harte, infiltrierte Gewebe verhältnismäßig geringe Wirkung. Immerhin werden manchmal die Intoxikationssymptome durch die Ruhigstellung günstig beeinflußt. (Zurückgehen des Fiebers.) Wie sich diese Fälle beim Pneumothorax verhalten, soll später gesondert besprochen werden.

Wenn wir es mit jenen chronischen Tuberkulosen zu tun haben, welche, ohne je stürmische Erscheinungen zu zeigen, aber auch ohne zur Ausheilung zu gelangen, auf dem Lymphwege oder bronchogen sich nach und nach über eine ganze Lunge ausbreiten, oder wenn es sich um Fälle handelt mit broncho-pneumonischen oder lobär-pneumonischen tuberkulösen Prozessen, bei denen die Resorption wohl gut einsetzt, aber nicht zum Abschluß kommt, wo durch interkurrente Schübe neue Infiltrate entstanden, kleinere oder größere Blutungen zu weiterer Aussaat Veranlassung gaben, dann gelangt man zu jenen Röntgenbildern, auf denen eine ganze Lunge dicht von kleinen und größeren Flecken durchsetzt ist. Da und dort erkennen wir an helleren, nicht sehr scharf umgrenzten Partien Erweichungsherde, vielleicht auch eine schärfer abgegrenzte, haselnuß- und walnußgroße Kaverne

Daneben sind deutliche Zeichen von Verkalkung in auf dem Negativ scharf sich abhebenden weißen Klecksen. Derbe Bindegewebsstränge durchziehen das Bild, die Lungenspitzen stehen tief, das Zwerchfell ist hochgerückt, Adhäsionsstränge steigen wie Segel von dem bizarr gestalteten Zwerchfell aus empor, die Rippenbogen sind eingedellt, das ganze Mediastinum ist nach der kranken Seite hin verschoben, namentlich deutlich bei den linksseitigen Schrumpfungen. Die Trachea ist S-förmig abgebogen, die bessere Lunge bis über den gegenseitigen Sternalrand hinaus überbläht. Manchmal ist die Wirbelsäule skoliotisch verzogen (Fig. 7).

Es handelt sich um Patienten mit einer langen Krankengeschichte, um einen eminent chronischen Prozeß, bei verhältnismäßig guter Widerstandskraft und guter natürlicher Vernarbungstendenz. Es sind Fälle, die eigentlich trotz ausgedehnter Erkrankung die innere Berechtigung zur Heilung haben, aber das Röntgenbild lehrt uns, daß trotz aller Anstrengungen der Natur die Vernarbung keine vollständige sein kann. Alle zur Verfügung stehenden Kräfte sind erschöpft. Was von den umliegenden Organen durch die Schrumpfung herangezogen werden konnte, ist ad maximum ausgenutzt, und trotzdem ist gleichsam der Defekt nicht gedeckt. Das sind Fälle, die einen chirurgischen Eingriff unbedingt erfordern.

Konfluierende, dicht stehende Tuberkel, bronchopneumonische Herde, lobäre Pneumonien können in ähnlicher Weise zum käsigen Zerfall, zur Einschmelzung und zur Destruktion führen. Auf keinem Gebiet der Lungendiagnostik ist das Röntgenbild so ausschlaggebend, wie zur Feststellung von Kavernen.

Gewiß gibt die physikalische Untersuchung für kleinere und größere Zerstörungen bei geeigneter Lokalisation eine Reihe von Anhaltspunkten. Durch das Vorhandensein von elastischen Fasern im Sputum wissen wir, daß destruktive Prozesse in der Lunge sein müssen. Gedämpft tympanitischer Schall mit Wintrich'schem oder Birmer'schem Schallwechsel, Bronchialatmen, amphorisches Atmen, grobe und mittlere klingende Rhonchi lassen auf eine Kaverne schließen und mit mehr oder weniger Genauigkeit die Lage derselben bestimmen. Aber das eingehende Studium des Röntgenbildes hat zur Evidenz dargetan, daß selbst genaueste, spezialistische Untersuchungen mit Perkussion und Auskultation für die Kavernendiagnostik unzureichend sind — nach verschiedenen Richtungen hin: Es gibt relativ seltene Fälle, wo wir nach Perkussion und Auskultation — z. B. Schallwechsel über Clavicula und im 1. Intercostalraum, Bronchialatmen bis 2. Rippe, ziemlich reichliche, grobe klingende Rhonchi — eine mindestens walnußgroße Kaverne vermuteten. Das Röntgenbild zeigte uns zwei kleinste, kirschkerngroße Höhlen, die im Laufe einer längern Kur zur Verkalkung kamen.

Häufiger überrascht die Platte mit der deutlichsten Zeichnung einer bis gänseeigroßen Kaverne, wo die übrigen physikalischen Symptome keineswegs auf eine derartige Höhle schließen ließen, wo der Schallwechsel fehlte,

5.



6.

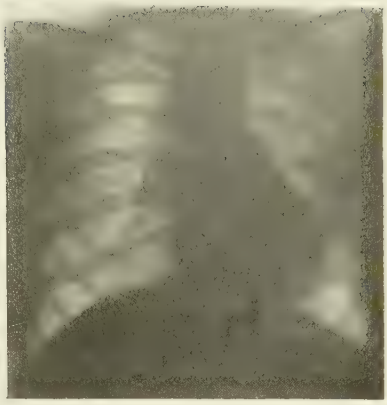

7.



8.

Fig. 5. Lobär-pneumonische Tuberkulose in den unteren Partien des l. Oberlappens.

Fig. 6. Derselbe Patient nach längerer Kur. Resorption und Narbenbildung.

Fig. 5 u. 6 zeigen, wie derartige lobär-pneumonische Prozesse zunächst nicht zum mechanischen Eingriff Veranlassung geben sollen.

Fig. 7. Ausgedehnte linksseitige Erkrankung mit starker Schrumpfungstendenz, ohne sehr große Destruktionen. Typisches Beispiel für einen zur Thorakoplastik sich eignenden Fall.

Fig. 8. Derselbe Patient operiert nach S a u e r b r u c h.

unrein hauchendes Atmen bestand, keine Spur von bronchialem oder amphorischem Charakter, der Befund der Rasselgeräusche absolut nicht verdächtig war. Das trifft besonders bei den Höhlen zu, die nach meiner Beobachtung den Prädilektionssitz für große Kavernen haben: ungefähr vis-a-vis dem Humeruskopf in den oberen seitlichen Partien des Oberlappens. Nach Kenntnisnahme des Bildes sind diese Patienten von spezialistischen Untersuchern immer wieder nachgehorcht worden, und immer wieder mußte festgestellt werden, daß ohne Röntgenbild die Diagnose wenigstens einer so großen Höhle nicht gestellt worden wäre. Daß es sich aber tatsächlich um Kavernen handelte, und nicht um falsche Deutung des Bildes, ergab sich bei derlei Fällen in der nachfolgenden Pneumothoraxbehandlung, während der das allmähliche Kollabieren des Hohlraums in Serienphotographien aufs sicherste nachgewiesen werden konnte (Fig. 9).

Eine weitere Täuschung können wir bei der gewöhnlichen Untersuchung betreffs Lokalisation der Höhle erleben. Wir finden beispielsweise im linken Oberlappen leises unbestimmtes Atmen, keine Rasselgeräusche, während wir in den unteren Partien ausgesprochenes Bronchialatmen mit reichlich klingenden Rhonchi hören. Röntgenbild: eine mächtige Kaverne, die die ganze obere Partie des linken Oberlappens ausfüllt. Die oberen Teile atmen kaum mehr mit, sie sind nur von einem dünnen Mantel leitungsfähigen Gewebes umgeben, darum der Mangel der Erscheinungen. Unten ist die Sekretansammlung, und in der Umgebung der Kaverne dicht infiltriertes, gut leitendes Gewebe, so daß wir erst da die Höhlenerscheinungen wahrnehmen können (Fig. 10).

Anderseits soll nicht vergessen werden, auf die Möglichkeit von falscher Deutung der Röntgenbilder aufmerksam zu machen. Peribronchitische und perivaskuläre Stränge, bindegewebige Narbenzüge, die in verschiedenen Frontalebenen der Lunge verlaufen, können auf die Plattenfläche so projiziert werden, daß vollkommen das Bild einer Kavernenwand resultiert. Aufnahmen in dv. und vd. Richtung, vor allem aber mit Einstellung der Röhre in verschiedener Höhe, dürften da zur Klärung mithelfen.

Interessieren wird für die chirurgische Beurteilung die Größe der Kaverne. Wie oben erwähnt, erkennen wir leicht kirschkerngroße Höhlchen, die etwa in der Spitze lokalisiert sind, walnußgroße, eigroße, gänseeigroße, bis zu den Destruktionen, die fast einen ganzen Lappen einnehmen. Die Form ist bald rundlich, kugelig, häufig eiförmig, gelegentlich nierenartig gebuchtet, seltener eckig, polygonal. Manchmal erkennen wir noch in kleineren Höhlen ein Maschenwerk, eine Art Kammersystem, andere wieder bilden einen einzigen Hohlraum mit mehr oder weniger glatter Wand (Fig. 9, 10 und 18).

Aeußerst wichtig ist die Beobachtung der Sekretverhältnisse. Dazu wird es zweckmäßig sein, zu verschiedenen Tageszeiten Bilder aufzunehmen, besonders in den frühen Morgenstunden, bevor der Patient die sogenannte

9.

10.

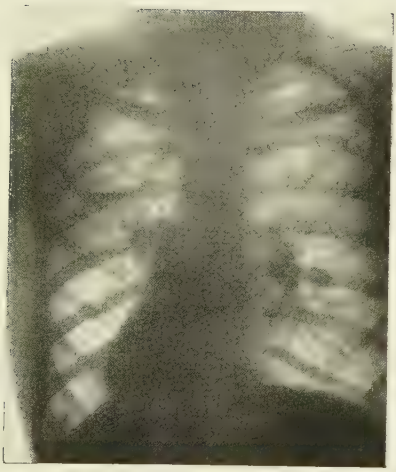

11.

Fig. 9. Große Kaverne im l. Oberlappen an typischer Stelle gegenüber dem Humeruskopf. Die Durchführung der Pneumothoraxtherapie hat zur Kompression der Kaverne geführt.

Fig. 10. Riesenkaverne im l. Oberlappen. Pneumothorax wegen erheblicher Erkrankung der r. Seite kontraindiziert, zudem wegen der Größe der Destruktion von zweifelhafter Aussicht.

Fig. 11. Derselbe Patient nach extrapleuraler Ablösung, Tamponade und später folgender breiter Eröffnung der Kaverne. Kaverne ist geheilt.

Lungentoilette beendet hat. So können wir größere Höhlen mit einem erheblichen Sekretsee sehen, dessen obere Grenze sich als horizontaler Flüssigkeitsspiegel scharf markiert, und der sich je nach dem Lagewechsel verschieden einstellt.

Die Lokalisation der Kaverne hat bei der Beurteilung, ob und insbesondere was für ein Eingriff vorgenommen werden soll, große Bedeutung. Eine große Zahl von Höhlen finden sich in den oberen seitlichen Partien der Oberlappen, andere füllen unmittelbar die Lungenkuppe aus, seltener sehen wir sie in den mittleren und zentralen Bezirken des Oberlappens, häufiger wiederum in den peripheren Partien der Unterlappen, namentlich rechtsseitig.

In dem einen Falle reichen sie bis hart an die Peripherie, so daß sie nur noch ein dünner Mantel mehr oder weniger normalen oder infiltrierten Gewebes von der Lungenpleura trennt, andere Male müssen wir noch auf eine breitere umgebende Gewebsschicht rechnen. Dann sehen wir außerhalb der Kavernen-Grenze auch noch normale Lungenstruktur, als Zeichen dafür, daß vor oder hinter der Höhle ziemlich reichliches Lungengewebe vorhanden ist.

Bei frisch entstandenen Destruktionen ist die Wand relativ zart und weich markiert, bei älteren stellt dieselbe einen festen, dicken Bindegewebswall dar, dessen weiße Zeichnung im Negativ auf teilweise Verkalkung schließen läßt. Wir können alsdann auch kleine Kalkzacken direkt in die Höhle hineinragen sehen und sind nicht erstaunt, wenn solche Patienten kurz darauf scharfkantige Kalksteinchen ausspucken.

Ueber die genaueren stereometrischen Verhältnisse des Thoraxinnern, insbesondere die Frage, wie tief eine Kaverne liegt, orientieren die stereoskopischen Aufnahmen.

Segelförmige Stränge, die vom Zwerchfell zum Herzschatten und gegen den Hilus emporsteigen, sprechen im Verein mit Veränderungen der Zwerchfelloberfläche für pleuritische Adhäsionen. Seitlich und in der Spitze lassen sich Pleuraverwachsungen schwer sicher bestimmen; wir vermuten sie, wenn die sonst verschwommene seitliche und obere Lungengrenze durch eine scharfe Linie gezeichnet ist. Sind Herz und Mediastinum als Ganzes stark nach einer Seite verschoben, so können wir mit ziemlicher Sicherheit mit breiten, flächenhaften Pleuraverwachsungen der betreffenden Seite rechnen (Fig. 7).

Beim Eingehen auf die einzelnen chirurgischen Methoden ist Gelegenheit, auf die Bedeutung der verschiedenen hier erwähnten Betrachtungen zurückzukommen.

Kleine und kleinste Kavernen und solche bis zu Walnußgröße geben an sich noch keine strikte Indikation zu irgend welchem chirurgischen Eingreifen. Solche Prozesse können bei zuwartender Behandlung ohne weiteres zum Schrumpfen und Vernarben kommen. Auch bei etwas größeren Höhlen mag man zuwarten, wenn dieselben gekammert sind. Fälle eigener Beobachtung, bei denen übrigens Pneumothorax vergebens versucht wurde, er-

gaben im Lauf längerer Kur befriedigendes Schrumpfungsresultat; doch müssen alle diese Patienten unter genauer Kontrolle bleiben, das Sputum oft auf elastische Fasern untersucht, auch in regelmäßigen Abständen vergleichende Röntgenbilder gemacht werden. Das insbesondere dann, wenn von Zeit zu Zeit Fieberattacken mit vermehrtem Auswurf auftreten, die meist ein Zeichen weitergehender Einschmelzung sind.

Hat aber die Destruktion eine gewisse Grenze überschritten, etwa die Größe eines Hühnereis erreicht, dann dürften die natürlicherweise zur Verfügung stehenden Hilfskräfte nicht mehr genügen, eine Ausheilung des Prozesses zu erzielen, dann stehen wir vor der mechanischen Unmöglichkeit der Vernarbung, auch wenn die Widerstandskraft des Patienten eine noch so große ist, und auch wenn im übrigen noch so gute Schrumpfungstendenz vorhanden ist. Das sind die Patienten, welche in erster Linie zu einer mechanischen resp. chirurgischen Therapie bestimmt sind.

Sprachen wir oben bei den kleinen Destruktionen dem Zuwarten das Wort, so werden dieselben mehr und mehr in das Indikationsgebiet hereingezogen, wenn nach monatelanger Behandlung kein sichtbarer Erfolg erzielt wird, keine deutliche Verkleinerung der Höhle, kein Durchwachsen derselben mit Bindegewebszügen erkennbar ist, wenn im Gegenteil die ständige Anwesenheit von E.F. im Sputum auf weitere Gewebsabstoßung hinweist. Sie werden aber vor allem dann nach mechanischer Hilfe rufen, wenn sie zu Blutungen Veranlassung geben. Jede Blutung, mag sie auch nicht erheblich sein, bietet eine Gefahr für die übrige Lunge durch Ueberschwemmung, eine Gefahr namentlich auch für die vorher funktionstüchtige andere Seite, und verschlechtert so die Chancen für ein späteres Eingreifen.

Ist bisher darüber gesprochen worden, welche Hilfe uns das Röntgenverfahren bei der Indikationsstellung der mechanischen Therapie der Lungentuberkulose im allgemeinen leistet, so mag sich jetzt das Interesse den einzelnen Operationsmethoden zuwenden.

Beim künstlichen Pneumothorax wird die eine Lunge vollkommen von der Atmung ausgeschaltet, die andere hat auf lange Zeit hinaus die ganze Funktion zu übernehmen, die Anforderungen, die an ihre Leistungsfähigkeit gestellt werden, sind hoch, und es ist darum dringend notwendig, neben genauer perkuttorischer und auskultatorischer Untersuchung im Schirm und insbesondere in einem genauen, detailreichen „weichen" Bilde sich über ihren Zustand zu orientieren. Isolierte Herde in der Spitze und im Hilus, auch vereinzelte Flecke da und dort in den Lungenlappen, namentlich wenn ihr intensives Weiß (im Negativ) auf Prozesse älteren Datums, auf Kalkeinlagerung schließen läßt, stellen kein Hindernis dar, ebensowenig, wie einzelne peribronchitische und perivaskuläre Stränge und jene straffen Narbenzüge, von denen früher gesprochen wurde (Fig. 1).

Dichter stehende, konfluierende Herde, isolierte, aber in kleinerer Zahl über einen ganzen Lappen ausgesäte Flecke, wie wir sie etwa nach Blutungen treffen, broncho-pneumonische und lobär-pneumonische Infiltrate, auch kleine auf dem Röntgenbild sichtbare Höhlenbildung, bilden entschieden Gegenanzeige (Fig. 2).

Ausnahmen wird man ja auch in solchen Fällen gelegentlich machen können, wenn es sich um einen durchaus verzweifelten Fall mit absolut schlechter Prognose handelt, wo der Patient den Eingriff dringend wünscht und über die Sachlage, das heißt die Eventualität einer akuten Verschlechterung der nicht behandelten Seite, vollkommen aufgeklärt ist. Es ist dann wohl möglich, daß sich eine solche Lunge durch die Ausschaltung des schweren Prozesses bessert, an sich aber sollen diese Fälle von der Pneumothorax-Therapie ausgeschlossen werden.

Sind alle Bedingungen für eine Seite günstig, so wird man bei hauptsächlich broncho-pneumonischen und lobär-pneumonischen Prozessen in der schwerkranken Lunge zunächst unter häufiger Kontrolle mit Schirm und Bild zuwarten und erst eingreifen, wenn längere Kur keine Besserung erzielt, vielmehr das Fieber persistiert und die Erweichung weiter geht. Aber das Röntgenbild wird uns wiederum lehren, wie schwer diese Infiltrate durch den Gasdruck zu beeinflussen sind. Alles funktionsfähige Gewebe wird gut komprimiert, während der infiltrierte Teil als kompakter Schatten in die Stickstoffblase hineinragt.

Bei jenen chronisch verlaufenden Fällen, wo ganze Lappen übersät sind von isolierten Tuberkeln, von kleineren broncho-pneumonischen Infiltraten, durchsetzt auch von mäßigen Erweichungen, wird der Versuch des Pneumothorax angezeigt sein. Röntgenschirm und Bild lassen aber von vorneherein erkennen, daß wir da nicht selten Mißerfolge erleben werden, weil meist ausgedehnte Verwachsungen vorhanden sind. Doch entscheidet nur der Versuch, da wir beobachtet haben, daß trotz einer in dieser Hinsicht ungünstigen Röntgenprognose, selbst nach frühern abgelaufenen Exsudaten, ein ausgedehnter Pneumothorax erzielt werden konnte.

Die einseitigen Destruktionen endlich gehören, wenn im übrigen die Bedingungen erfüllt sind, d. h. die andere Seite inaktiv ist, in erster Linie ins Indikationsgebiet des Pneumothorax; und die Anschauung hat wohl allgemeine Gültigkeit, daß, bevor wir an andere Eingriffe denken, zuerst ein Pneumothoraxversuch gemacht wird. Nur bei Riesenkavernen, die fast das Gebiet eines ganzen Lappens einnehmen, mag man überlegen, ob man nicht besser nach vorhergehender extrapleuraler Pneumolyse die Höhle direkt angreift und eröffnet.

Unmittelbar vor der Anlage des Pneumothorax orientiert der Röntgenschirm über die Wahl der Schnitt- resp. Einstichstelle. Wir durchleuchten ventrodorsal und dorsoventral, sehen, wo sich das Zwerchfell am ausgiebigsten bewegt, wo sich die gegen den Sinus costophrenicus gelegenen Lungen-

partien am besten aufhellen, und gehen je nachdem mehr vorne, mehr seitlich oder rückwärts ein.

Feine, vom Zwerchfell ausgehende Segel, Unebenheiten des Zwerchfells, schärfere Randzeichnung der Lungengrenzen, lassen auf Verwachsungen schließen und zeigen Stellen an, die sich zum Einstich nicht eignen. Ebenso wird man bemüht sein, einen Ort zu finden, bei dem das der Operationsstelle unterliegende Lungengewebe möglichst gesund ist, damit bei seiner allfälligen Verletzung keine Infektionsgefahr der Pleura besteht.

Röntgenschirm und -Bild lassen weiterhin das Gelingen des Pneumothorax erkennen, selbstverständlich in Verbindung mit den Beobachtungen am Manometer, die in ihrer Bedeutung in erster Linie stehen. Wir erkennen nach den ersten 500—800 ccm Stickstoff eine deutliche, seitliche Ablösung oder eine mehr diffuse Aufhellung in der Umgebung der Anlagestelle, bei zirkumskriptem Pneumothorax, der von Anfang an unter ziemlich hohem Druck steht, schon eine ausgesprochene Blase. In den günstigsten Fällen, wo das Gas gleich die ganze Lunge umfließt, finden wir allerdings das Röntgenbild gleich nach der Anlage fast negativ. Die 800 oder auch 1000 ccm Stickstoff umgeben als gleichmäßiger Mantel das Organ, so daß wir auf dem Bild die Gasblase höchstens als schmalen peripheren Saum erkennen. Aufnahmen in horizontaler Lagerung, wobei die ganze Gasmenge in die höchstgelagerten seitlichen Thoraxpartien hinaufsteigt, bringen den Pneumothorax in solchen Fällen sicherer zur Anschauung.

Ob die Punktion eventuell in die Lunge erfolgt ist, darüber gibt das Manometer Aufschluß, das Röntgenbild ist selbstverständlich ganz negativ. Steigt nach anfänglich typischen negativen Pleuraschwankungen das Manometer beim Einfließen des Stickstoffs sofort hoch an, um dann bei etwas Zuwarten abzusinken, auf Werte wenig über Null, so sehen wir mitunter bei der Durchleuchtung einen schmalen hellen Saum, unmittelbar den Rippen anliegend. Bei Einführung weiterer Gasmengen mag auch im Mediastinum, speziell um das Herz herum ein Lichthof sich ausbilden. Es handelt sich um Tiefen- und Mediastinalemphysen, das erstere zwischen Fascia endothoracica und Pleura costalis, von einem Schwartenpneumothorax ausgehend. Wir wundern uns dann nicht, einige Stunden nach der Einfüllung Emphysem über der Clavicula und längs der Trachea zu finden.

Ich habe aber einen Fall beobachtet, bei dem bei einer Punktion in der linken Paravertebrallinie größere Gasmengen in das stark nach links verzogene Mediastinum eingeführt wurden, ohne daß sich im Röntgenbild irgend etwas nachweisen ließ, und ohne daß Emphysem über der Clavicula entstand. Vermutlich ist der Stickstoff durch die Spalten im Zwerchfell nach dem Abdomen zu ausgewichen.

Es kann endlich passieren bei Hochstand des Zwerchfells und Punktion tief im Sinus phrenico-costalis, daß das Gas in die Bauchhöhle eingefüllt wird. Abgesehen von den paradoxen Manometerausschlägen läßt bei rechtsseitigem

Eingriff das Bild eine deutliche Gasblase unterhalb des Zwerchfells erkennen, die die Leber von der seitlichen Leibeswand abdrängt.

Ueber die weitere Entwicklung des Pneumothorax gibt uns wiederum das Röntgenverfahren Aufschluß. Eine kleine seitliche Blase findet eine Kommunikation nach den zentralen Partien des Pleuraraums, die Lunge wird seitlich und zentral abgelöst und trotz erheblicher Adhäsionen zwischen zwei Stickstoffsäulen gefaßt und gut komprimiert (Fig. 12) oder aber die Blase bleibt zirkumskript seitlich anliegend oder als kleine Kugel dem Zwerchfell aufsitzend. Trotz hohen Druckes dehnt sie sich nicht weiter aus, und wir erkennen auf dem Röntgenbild, wie die begrenzenden Schwarten je länger, je dicker werden, das Volumen der Gasblase sich vermindert. Der Erfolg kann nach den Beobachtungen Forlanini's und eigenen Erfahrungen immer noch befriedigend sein, insofern, als doch eine teilweise Ruhigstellung der Lunge erfolgt. Häufiger sind die Bemühungen vergeblich und wir müssen von der Weiterführung der Therapie absehen. Auf eine Gefahr ist dabei aufmerksam zu machen: sitzt eine kleine Pneumothoraxblase ganz in der Nähe einer größeren, leicht blutenden Kaverne, so wird diese letztere durch weitere Steigerung des Drucks nicht etwa komprimiert, sondern gezerrt und gereizt, das Forcieren kann in solchen Fällen zu schwerer Blutung führen. Kleine Pn., die hauptsächlich den Sinus phrenico-costalis ausbuchten, können zum Umstülpen des Zwerchfells führen. Paradoxe Zwerchfellbewegung finden wir da und auch sonst bei kleinem, unter Druck stehendem Pneumothorax nicht selten, auch bevor das Manometer paradoxe Exkursionen zeigt.

Geht die Ablösung in ausgedehntem Maße von statten, so sehen wir bald die Lunge völlig oder zum großen Teil durch die Stickstoffblase zum Collaps gebracht. Das Gas umfließt in breitem Mantel das Organ, das der Wirbelsäule aufsitzt (Fig. 13), oder, was häufiger der Fall ist, einzelne Partien sind noch durch mehr oder weniger breite Adhäsionsbänder ausgespannt, die erst im Verlauf der Behandlung sich dehnen und der Lunge vollständiges Zusammenfallen gestatten.

Große randständige Destruktionen geben meist Veranlassung zu Pleuraverwachsungen in ihrer Umgebung. Liegt die Sache günstig, so werden dieselben in kurzer Zeit lang ausgezogen und die Kaverne wird mit der übrigen Lunge gegen die Wirbelsäule gedrängt und komprimiert. Sonst zeigt uns das Röntgenbild, wie die Höhle lange Zeit in dem Adhäsionsband ausgespannt bleibt, in ihrer Form, nicht aber in der Größe verändert. Sie wird nicht komprimiert, sondern gezerrt, und es ist verständlich, wenn solche Patienten zunächst reichlicheren Auswurf haben. Und doch sehen wir, wenn Arzt und Kranker die Geduld nicht verlieren, selbst nach längerer Zeit und ohne Anwendung hoher Drucke, ein allmähliches Sichdehnen des Adhäsionsbandes. Die Kaverne wird immer mehr oblong, endlich berühren sich die Wände, und der Collaps ist vollendet. Mit der Kompression verschwindet bei diesen Patienten auch der Gehalt des Sputums an Tbc. und E.F. Treten dieselben

12.



13.

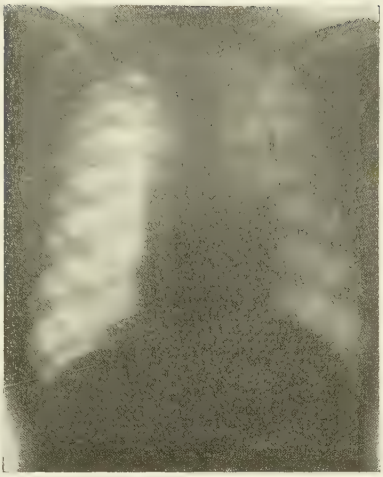

14.

Fig. 12. Partieller, rechtsseitiger Pneumothorax. Die Wandblase steht in Kommunikation mit einer medialen, der Wirbelsäule anliegenden Blase, so daß zwischen den beiden Stickstoff-Säulen die Lunge ruhig gestellt ist.

Fig. 13. Kompleter, linksseitiger Pneumothorax. Starke Ueberblähung und Verschiebung des ganzen Mediastinums.

Fig. 14. Linksseitiger Pneumothorax. Infolge eines Exsudats ist der untere Teil des Oberlappens durch zwei derbe Stränge gegen die laterale Brustwand ausgezogen worden. Die weitere Kompression durch den Pneumothorax ist ungenügend, und der Destruktionsprozeß schreitet fort.

wieder auf, so sehen wir meist gleich im Bild, daß, vielleicht infolge zu langen Zuwartens mit der Nachfüllung, die Kaverne noch einmal aufgegangen ist, und wir gewinnen die Sicherheit, daß die Sekretion nicht von einem Progredieren auf der anderen Seite stammt.

Ein Patient wieder hat einen ausgezeichneten, großen Pneumothorax; aber, während alles funktionsfähige Lungengewebe losgelöst und komprimiert ist, ist die in der Lungenkuppe eingeklebte Kaverne vollkommen adhärent. Auch da läßt das Röntgenbild noch nach monatelangem Zuwarten, entweder ein Loslösen von der Seite, von hinten, von vorne her verfolgen, oder die Kaverne wird in die Kuppe hinein komprimiert, und das gewünschte Resultat ist erreicht.

Andere Male allerdings ist trotz allen Zuwartens der Erfolg negativ, und dann weist uns wiederum die Photographie darauf hin, daß die Pneumothoraxtherapie durch einen anderen chirurgischen Eingriff ergänzt werden muß.

Aber nicht nur das Bild der vorliegenden Verhältnisse zeigt uns das Röntgenverfahren, es soll uns auch jedesmal Weisung geben, wie wir von N a c h f ü l l u n g zu Nachfüllung zu verfahren haben. Wo die Möglichkeit dazu vorhanden ist, sollte nach unserer Anschauung vor jeder Nachfüllung kurz durchleuchtet werden — aus verschiedenen Gründen: in eigener Beobachtung sahen wir, wie bei Fällen mit schon länger bestehendem Pneumothorax nach gewöhnlicher Wartezeit die Lunge sich aus unbekannten Gründen wesentlich mehr ausgedehnt hatte, so daß sie z. B. mit ihrem Unterlappen bei tiefem Inspirium sich beinahe an die Thoraxwand anlegte. Wäre ohne vorherige Durchleuchtung, ohne besondere Kautelen punktiert worden, und hätte der Patient im Moment des Einstichs tief inspiriert, so wäre die Möglichkeit der Verletzung der Lunge vorhanden gewesen und damit auch die Möglichkeit der Embolie; die aufgestellte Forderung ist darum, wenn man an die Größe der Gefahr denkt, wohl berechtigt. Ein anderes, was dazu veranlaßt, Durchleuchtung vor jeder Nachfüllung zu fordern, ist die notwendige Beobachtung des Mediastinums. Dasselbe ist entweder an sich ziemlich resistent gegen Druck und weicht wenig aus, oder ein Adhäsionsstrang fixiert es gegen die kranke Seite hin, so daß die Gefahr der totalen Verschiebung relativ gering ist. In anderen Fällen aber — und gerade bei einem kompleten Pneumothorax tritt das leicht ein — ist die Verschiebung sehr erheblich, sei es, daß das gesamte Mediastinum mit seinen Organen verdrängt wird (Fig. 13), sei es, daß die schwachen Stellen desselben als vordere oder hintere Ueberblähung sich hernienartig ausbuchten. Die Beobachtung richtet die Aufmerksamkeit namentlich auf die Exspirationsphase, in welcher, der Mechanik des Pneumothorax entsprechend, die kranke Seite nach der gesunden hinübergesaugt wird. Wollte man in solchen Fällen, z. B. zur Kompression einer Kaverne, zu höheren Druckwerten gelangen, so könnte man höchst beängstigende Symptome von Herzschädigung erleben, außerdem in der anderen

Lunge Stauungsbronchitiden, Aktivwerden der inaktiven Herde erzeugen, kurz, den Patienten schwerer Gefahr aussetzen. Durch die Röntgenkontrolle werden wir veranlaßt, unter Umständen völlig in der Zone negativen Drucks zu bleiben. Nur das richtige Zusammenarbeiten von Manometer und Röntgenbild schützt uns vor nicht wieder gut zu machenden Fehlern.

Auf einen Punkt mag gleich noch hingewiesen werden: bei linksseitigem Pneumothorax finden wir gelegentlich Adhäsionsbänder, die von der Herzbasis zur Thoraxperipherie hinführen. Sie halten das Herz nach der kranken Seite hin fest, anderseits wird es durch den Gasdruck nach der gesunden gedrängt. Dies Doppelspiel kann der Herzkontraktion hinderlich sein und nicht unerhebliche Gefahr bringen. Bei solchen Bildern muß darum die Nachfüllung vorsichtig und mit nur geringer Drucksteigerung ausgeführt werden.

Eine äußerst wichtige Stütze bietet uns die Röntgenbeobachtung zur Erklärung, wodurch ein interkurrenter Fieberschub im Verlauf der Pneumothoraxbehandlung bedingt sein mag. Handelt es sich um eine Verschlechterung der anderen Seite, so sieht man das meist am Auftreten eines dichten Infiltrats, das vom Hilus ausgehend in einen der Lappen hineinstrahlt. Oder — ebenfalls ein ungünstiges Ereignis — wir finden einen pneumonischen Schub in der mangelhaft komprimierten, behandelten Lunge, und erkennen das in der intensiveren Schattenbildung, die dem komprimierten Organ entspricht.

Der günstigste und auch häufigste Anlaß für die Fieberentstehung beim künstlichen Pneumothorax ist durch Bildung eines Exsudats gegeben. Zu einer Zeit, wo die anderen physikalischen Symptome noch unsicher sind, wo es sich nur um kleinste Randexsudate handelt, sind dieselben auf der Platte und insbesondere im Schirm aufs Einfachste nachweisbar. Sie markieren sich als horizontale Linie im Sinus phrenico-costalis und lassen, wenn wir den Patienten vor dem Schirm schütteln, schöne Wellenbildung erkennen. Wir beobachten das weitere Ansteigen. Durch die Art, wie sich das Exsudat bewegt, bekommen wir einen ungefähren Eindruck, ob es dick- oder dünnflüssig ist. Statt daß die Flüssigkeit den ganzen Pneumothoraxraum ausfüllt, kann sie in einer Adhäsionstasche drin sitzen und zu eigenartigen Bildern führen, derart, daß die Pleurahöhle wie ein Doppelsack aussieht, der äußere Teil gashaltig, der innere mit Exsudat gefüllt, oder daß das Exsudat auf 2, ja 3 Etagen verteilt ist.

Bei länger bestehendem Exsudat ist es zweckmäßig, gelegentlich in Seitenlage zu durchleuchten und zu photographieren, um bei Zeiten auf die Gefahr breiter Adhäsionen aufmerksam zu werden, die sich an der Basis bilden und den Unterlappen gegen die Peripherie ausziehen können. In solchen Unterlappen kommt es vor, daß trotz gutem Pneumothorax die unter dem Exsudat wieder ausgedehnte Lunge weiter erkrankt und zerfällt (Fig. 14). Wird man rechtzeitig darauf aufmerksam, so dürfte möglichst

vollkommenes Abpunktieren und Ergänzung durch Gas Abhilfe schaffen können.

Groß ansteigende Exsudate, namentlich die der rechten Seite, die Herz und Mediastinum völlig verschieben, führen nicht selten zu schweren Stauungsbronchitiden und Herzstörungen. Die Röntgenkontrolle wird uns die Anleitung zum Abpunktieren geben.

Endlich hilft uns das Röntgenbild mit, den Zeitpunkt zu bestimmen, wann wir mit der Pneumothoraxbehandlung abbrechen dürfen, insbesondere da, wo wir es mit Destruktionen zu tun haben. Da wird wichtig sein, den Moment zu fixieren, wo dieselben richtig zum Collaps, die Wände zum Verkleben gebracht worden sind. Von da ab erst werden wir rechnen dürfen, daß der Pneumothorax die volle Wirkung ausübt, und werden denselben wohl noch $1\frac{1}{2}$—2 Jahre unterhalten.

Das Röntgenbild orientiert uns dann weiterhin beim Ausgehen des Pneumothorax über die Abnahme der Gasblase, die Wiederausdehnung der Lunge, darüber, ob der Erfolg ein anhaltender ist, die Kaverne sich nicht wieder entwickelt, endlich, wie die Organe zur Vermeidung eines leeren Raumes von allen Seiten heranrücken, das ganze Mediastinum mit seinem Inhalt nach der kranken Seite hinüberzieht, das Zwerchfell emporsteigt und selbst die feste Thoraxwand eingedellt wird.

Die Methoden der extrapleuralen Thorakoplastik bilden im allgemeinen einen Ersatz des künstlichen Pneumothorax. Wir fassen sie meist erst dann ins Auge, wenn der Versuch, einen solchen anzulegen, mißglückt oder nicht von genügendem Erfolg begleitet war. Darum gilt, was wir über die Indikationsstellung zur mechanischen Therapie der Lungentuberkulose im allgemeinen und zum künstlichen Pneumothorax im besonderen gesagt haben, auch für die thorakoplastischen Verfahren. Immerhin zeigen sie in Ausführung und Folgen wesentliche Unterschiede, so daß eine gesonderte Besprechung dessen, was wir durch das Röntgenbild für die einzelnen Eingriffe erfahren können, nicht überflüssig ist.

Die Ziele, die wir mit einem vollständigen Pneumothorax erreichen wollen: funktionelle Ruhigstellung und Collaps der Lunge, werden in idealster Weise in der ursprünglichen Brauer-Friedrich'schen totalen Thoraxentknochung angestrebt. Die Ausschaltung der kranken Lunge ist eine vollständige, so daß bei der anderen Seite auch röntgenologisch die strengsten Forderungen eingehalten werden müssen, die wir beim Pneumothorax aufgestellt haben: Die andere Lunge muß annähernd gesund, jedenfalls inaktiv und voll funktionsfähig sein.

Der Eingriff ist aber auch ein außerordentlich schwerer. Er ist für den Patienten stark entstellend, setzt, auch bei gutem Gelingen, seine spätere Arbeitsfähigkeit mehr oder weniger in Frage, alles Gründe, die an eine derartige Operation erst denken lassen dürfen, wenn der klinische Verlauf und

vor allem auch das Röntgenbild der kranken Seite beweisen, daß auf anderem Wege dem Patienten nicht zu helfen ist. Es muß also einerseits ein Pneumothoraxversuch vorausgegangen und mißglückt, es müssen anderseits derartig ausgedehnte Zerstörungen vorhanden sein, daß die weniger eingreifenden thorakoplastischen Verfahren unmöglich zum Ziele führen können.

Endlich würden wir auch im Röntgenbild das Herz nicht außer acht lassen. Abnorm kleines Herz wird selbstverständlich im Verein mit anderen klinischen Untersuchungsresultaten eventuell Gegenanzeige.

Ist die Operation ausgeführt, so sind Röntgenbild und Durchleuchtung die wichtigsten Hilfsmittel zur Untersuchung, da Perkussion und Auskultation bei den total veränderten Verhältnissen nur unklaren Aufschluß ergeben. Man erkennt den Grad und die Vollständigkeit des Collapses und orientiert sich insbesondere, ob die Destruktion zu genügender Kompression gekommen ist. Dabei sind scharfe, verhältnismäßig stark exponierte Bilder notwendig, damit Details in dem durch den Collaps verfilzten Gewebe sichtbar werden. Aus den früher angeführten Gründen sind Aufnahmen in verschiedenen Richtungen erforderlich, dorso-ventral und ventro-dorsal.

Im Schirm ist die verhältnismäßige Ruhigstellung der komprimierten Lunge ersichtlich, ebenso wie die geringe Beweglichkeit des Zwerchfells. Herz und Mediastinum sehen wir manchmal sehr stark verschoben und sich bei der Atmung ausgiebig bewegen. Wir sehen im Gegensatz zum Pneumothorax das inspiratorische Ansaugen nach der gesunden, das exspiratorische Wandern nach der kranken Seite im Verein mit der paradoxen Atmung auf der kranken Seite, Uebelstände, welche der totalen Entknochung anhaften und mit zu den ernsten Gefahren der Operation gehören.

In der Folge ergibt das Bild die weitestgehende Schrumpfung, die emphysematöse Ueberblähung der gesunden Lunge, das Zurückgehen des Mediastinalflatterns durch Versteifen des Mediastinums. Anderseits aber erkennen wir im Schirm das lästige Vorwölben der nicht geschützten flatternden Thoraxseite beim Hustenstoß und sehen unter Umständen dadurch eine schon komprimierte Kaverne sich neuerdings öffnen oder in der komprimierten Lunge große Emphysemblasen sich entwickeln.

Aehnliche Verhältnisse, wie bei der ursprünglichen Brauer-Friedrich'schen Thorakoplastik, finden wir bei der neuen Modifikation der Thoraxentknochung, wie sie in letzter Zeit von Brauer geübt wird, der sukzessiven Ausschälung der Rippen von einem dorsalen und einem ventralen Schnitt aus. Wir werden röntgenologisch die gleichen Bedingungen für die sogenannte gesunde und für die kranke Seite stellen müssen, und werden mit dem Röntgenschirm und Bild ähnliche Beobachtungen machen können, wie sie eben erwähnt wurden. Nur ist die Ausführung der Operation als solche schonender, die Inanspruchnahme des Herzens keine so große. Dadurch, daß eine Knochenplatte über demselben stehen bleibt, ist der schädigende Einfluß auf die Herzaktionen geringer, und weil die unverletzten Weichteile die entknochte

Partie bedecken, ist wohl auch das Mediastinalflattern weniger ausgeprägt.

Die große Zahl der Thorakoplastiken fällt in das Gebiet der weniger eingreifenden Methoden, wie sie in den letzten Jahren in erster Linie von Sauerbruch, dann von Wilms ausgeführt worden sind. Es gibt, wie Sauerbruch bemerkt, keine typische Operation für alle Fälle, wir werden vielmehr von Patient zu Patient entscheiden müssen, welcher Eingriff die besten Chancen für das gewünschte Ziel bietet, und da wird neben der klinischen Beobachtung und den übrigen Untersuchungsmethoden die Beurteilung des Röntgenbildes mit die wichtigste Rolle spielen.

Die Methoden lassen sich kurz etwa folgendermaßen skizzieren: Der Brauer-Friedrich'schen Entknochung am nächsten steht die Sauerbruch'sche Modifikation, bei welcher von einem großen Bogenschnitt aus, aus der seitlichen knöchernen Thoraxwand ein Keil reseciert wird, derart, daß von den untersten Rippen erhebliche Stücke, nach oben zu immer kleinere Teile entfernt werden, womöglich bis zur ersten Rippe. Das Ziel ist zwar kein völliger aber häufig sehr ausgiebiger Collaps, eine Funktionsverminderung des kranken Organs und ein erhebliches Einrücken der Thoraxwand, welches den natürlichen Schrumpfungskräften ausgiebig entgegenkommt. Kann die Operation wegen der Schonung des Patienten nicht in einer Sitzung ausgeführt werden, so werden wir in der Weise erst die unteren Rippen resecieren und den Effekt später von einem paravertebralen Schnitt aus nach Art der gleich zu erwähnenden Wilms'schen Pfeilerresektion oder von einer rechtwinkligen vorderen Incision aus (nach Sauerbruch) ergänzen (Fig. 15 und 16).

Einen anderen Weg schlägt Wilms in der Pfeilerresektion ein. Von einem paravertebralen Schnitt aus entfernt er kleinere Rippenstücke und erzielt damit ein Einsinken und Heruntersinken des äußeren Rippenpanzers unter die medialen Stümpfe. Verstärkt wird der Effekt durch eine entsprechende parasternale Resektion. Das Ziel ist nicht ein Collaps der Lunge, aber eine Verengerung des Thoraxvolumens und eine Mobilisierung der Wand, und so wird ebenfalls der Schrumpfung freier Spielraum gestattet (Fig. 17).

Endlich wird nicht selten der Bogen- respektive Hakenschnitt mit der paravertebralen Resektion in einer, eventuell zwei Sitzungen, wie schon oben erwähnt, vereint.

Es kommt nicht zu einem völligen Collaps und zu völliger Ausschaltung der Funktion der kranken Lunge, immer aber wird der anderen Seite wesentliche Mehrarbeit zugemutet. Die Forderungen für dieselbe werden darum ziemlich denen beim Pneumothorax entsprechen, handelt es sich doch auch meistens um Fälle, bei welchen die Pneumothoraxtherapie bereits ohne Erfolg versucht worden ist. Eine gewisse Ausnahme kann aber gelten: Sehen wir beispielsweise, daß wir bei einer, hauptsächlich im Unterlappen lokalisierten Affektion mit einem kleineren Eingriff, einer partiellen Resektion von 4—5 Rippen auskommen, so wird auch eine etwas ausgedehntere Erkrankung der

15.

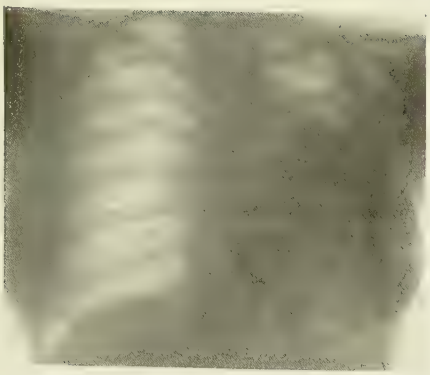

16.

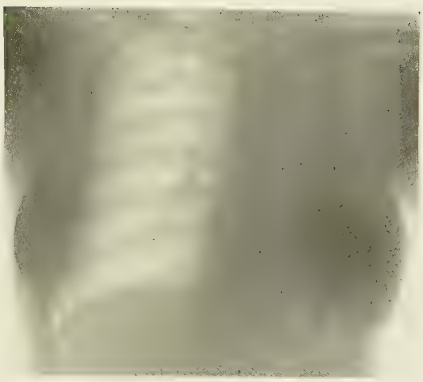

17.

18.

19.

Fig. 15. Große Kaverne im l. O.lappen; zerstreute Prozesse im l. U.lappen; r. Lunge inaktiv.
Fig. 16. Dieselbe Pat. mit Thorakoplastik nach Sauerbruch: Kaverne völlig kollabiert.
Fig. 17. Thorakoplastik nach Wilms. Hintere Pfeilerresektion von 1.—10. Rippe. Illustriert das Ein- und Heruntersinken der lateralen Rippenstümpfe.
Fig. 18. Unregelmäßig, polygonal gestaltete Kaverne im r. Unterlappen.
Fig. 19. Dieselbe Patientin nach partieller Resektion mit Hakenschnitt nach Sauerbruch. Kaverne komprimiert.

anderen Seite keine strikte Contraindikation bieten (Fig. 18 und 19). Dichtes Infiltrat oder Kavernenbildung auch geringen Grades dürften aber stets Gegenanzeige darstellen.

Für die Ausführung aller dieser Operationen hat das Röntgenbild zwei prinzipielle Punkte entscheiden helfen. Bei der funktionellen Ruhigstellung der Lunge spielt die Bewegung des Zwerchfells eine ausschlaggebende Rolle. Dieselbe wird, wie wir im Schirm am besten beobachten können, durch die Resektion der untersten Rippe, welche die costalen Insertionen des Zwerchfellmuskels entspannt, wesentlich vermindert. Mit anderen Worten, mag es sich um tiefer oder höher gelegene Krankheitsprozesse handeln, die Entfernung der untersten Rippen ist für den Heilerfolg immer von Wichtigkeit.

Die klinische Beobachtung hat gezeigt, daß bei primärer, isolierter Kompression des Oberlappens leicht eine gefährliche Aspiration in den nicht komprimierten Unterlappen hinein erfolgt. Das Röntgenbild bestätigt uns den Befund, daß regelrechte Aspirationsinfiltrate in bisher freien Unterlappen entstehen, und weist uns so ebenfalls darauf hin, in jedem Fall zuerst den Unterlappen zu komprimieren, auch wenn die Haupterkrankung im Oberlappen sitzt.

Was nun die kranke Seite anbetrifft, so fallen in das Gebiet der S a u e r b r u c h'schen Thorakoplastik alle Fälle, die strikte eine mechanische Therapie erfordern, und bei denen ein vorausgegangener Pneumothoraxversuch vergebens war. Es sind Fälle von ausgedehnter Infiltration mit kleineren Zerstörungen, bei welchen die natürliche Schrumpfung nicht genügt, wie auch die reinen Kavernenfälle, bei denen es sich um Höhlen bis zu etwa Gänseeigröße handelt. Die klinische Beobachtung entscheidet, ob wir dem Patienten eine große Resektion in einer Sitzung zumuten dürfen, oder ob wir den Eingriff auf mehrere Male verteilen sollen. Das Röntgenbild seinerseits sagt uns, ob überhaupt eine totale Resektion notwendig ist, oder ob ein partieller Eingriff genügen kann. Das ist namentlich bei Unterlappenkavernen der Fall. Persönliche Beobachtung zeigte bei einer Kaverne im rechten Unterlappen nach Resektion der 6.—10. Rippe ein ideales Resultat.

Zur Teilresektion von einem unteren Hakenschnitt aus gelangen ferner Fälle von Pneumothorax, welche zwar anfangs gut verlaufen sind, bei denen aber nach einem länger bestehenden Exsudat Unterlappenadhäsionen sich ausgebildet haben, so daß in denselben der tuberkulöse Prozeß weiter um sich greifen konnte (Fig. 14). Da kann eine partielle Thorakoplastik den Pneumothorax ergänzen. Dasselbe kann geschehen, ohne daß Exsudat bestanden hat, wenn von Anfang an feste Adhäsionsbänder den Unterlappen nach außen fixieren, während die oberen Lungenpartien von einem Pneumothorax gut komprimiert werden.

Wo in einem künstlichen Pneumothorax Empyem mit schwerer Mischinfektion entstanden ist, insbesondere in jenen Fällen mit Kavernendurchbruch, bietet die ausgiebige Thorakoplastik mit möglichster Einengung des

20.

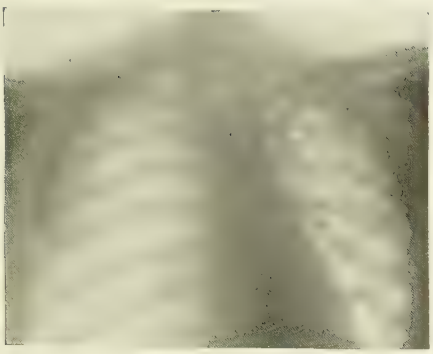

21.



22.

23.



Fig. 20. Große, gekammerte Kaverne im l. Oberlappen.

Fig. 21. Derselbe Patient mit Thorakoplastik nach Sauerbruch. Die Kaverne ist erheblich verkleinert, oblong. Das Sputum ist wesentlich zurückgegangen, die Intoxikationssymptome sind verschwunden.

Fig. 22. Kavernensystem im r. Oberlappen.

Fig. 23. Derselbe Patient mit Thorakoplastik nach Sauerbruch. Die Kavernen sind gut komprimiert.

Thoraxraumes das ultimum refugium. Erst nach ihrer Ausführung sollte, wenn sie noch nötig ist, die breite Eröffnung des Empyems statthaben.

Vor Ausführung der Operation ist es bei Kavernenfällen, namentlich solchen mit reichlichem Sputum, zweckmäßig, zu verschiedenen Tageszeiten zu durchleuchten, um den Füllungszustand der Höhle in seinen Phasen zu ermitteln. Zur Operation werden wir die Stunde wählen, wo die Höhle möglichst leer ist. Neben der Größe der Kaverne spricht für den Erfolg die Lage wesentlich mit. Nicht ganz in der Kuppe liegende Destruktionen sind der Kompression besser zugänglich. Eine harte, kalkhaltige Wand leistet naturgemäß jedem Eingriff größeren Widerstand, als ein zartes, weiches Gewebe, und verschlechtert die Aussichten für das Resultat.

Der Erfolg der Operation wird in Schirm und Bild durch das mehr oder weniger vollständige Zusammensinken der Lunge und die Kompression der Destruktion illustriert. Wiederum sind genaue Bilder, dorso-ventral und ventro-dorsal aufgenommen, notwendig. Wenn kurz nach der Operation eine Kaverne nicht völlig komprimiert, sondern nur oblong deformiert ist, kann sie doch noch mit der Zeit zum Schrumpfen kommen, dadurch, daß in ihrer Umgebung eine intensive Bindegewebsbildung einsetzt. Oder aber: Die Kaverne bleibt röntgenoskopisch nachweisbar, ist jedoch durch die funktionelle Ruhigstellung derart günstig beeinflußt, daß die Wand sich reinigt, die Sekretion sistiert, das Sputum entweder verschwindet, oder keine Tuberkelbacillen und elastische Fasern mehr enthält. Die für die chronische Eiterung sprechenden Intoxikationssymptome gehen zurück (Fig. 20 und 21; 22 und 23).

Bei Prozessen in den mittleren und unteren Partien wird der Operationserfolg durch lang fortgesetzte, zweckmäßige Bandagen unterstützt. Anfänglich unvollständige Resultate werden, wie das Röntgenbild lehrt, dadurch ergänzt bis zum völligen Verkleben selbst erheblicher Destruktionen. —

Die infiltrierten Gebiete mit kleineren Zerstörungen schrumpfen zu einer derben, filzigen Masse zusammen, in welche das Herz hineingezogen wird, die andere Seite wird überbläht, das Zwerchfell rückt höher, das ganze Mediastinum wird nach der kranken Seite hingezogen.

Das Mediastinalflattern, die emphysematöse Ausbuchtung, von denen wir bei der Brauer-Friedrich'schen Operation gesprochen haben, sind bei diesen weniger ausgedehnten Resektionen nicht in der gleichen Weise zu beobachten, wohl aber wird auch da bei paradoxer Atmung der operierten Seite die kranke Lunge inspiratorisch nach der gesunden hinübergesaugt.

Ob bei vorzugsweisen Unterlappenprozessen die erste Etappe der Resektion genügt, müssen wir nach der Photographie kontrollieren.

Aber nicht nur Unterlappenprozesse, auch mäßige Oberlappenerkrankungen sehen wir manchmal durch die erste Resektionsetappe über dem Unterlappen günstig beeinflußt und die Narbenbildung mächtig angeregt infolge der funktionellen Ruhigstellung der ganzen Seite. Auch da weisen uns die klinische Beobachtung und das Röntgenbild den Weg zum weitern Vorgehen.

Für die Wilms'sche Pfeilerresektion, sei es, daß sie nur paravertebral ausgeführt, sei es, daß auch noch die parasternale Resektion angeschlossen wird, kommen als klassische Fälle jene chronisch verlaufenden Tuberkulosen in Betracht, die, wie früher besprochen, im Laufe von Jahren eine ganze Lunge mit kleineren und größeren Herden durchsetzen und wo sich ein Gemisch von produktiven und exsudativen Prozessen und kleineren gekammerten Zerstörungen herausbildet, dazwischen peribronchitische und perivaskuläre Prozesse, derbe Narbenstränge, Kalkherde, pleuritische Adhäsionen. Die Schrumpfung ist an sich intensiv. Mediastinum, Herz und Zwerchfell sind verschoben, die Rippen eingedellt, die Prozesse sind mehr trocken, mit verhältnismäßig wenig Sputum, 15—25 ccm pro Tag. Trotz guter Schrumpfungstendenz besteht aber noch ein letztes mechanisches Hindernis in der starren Thoraxwand, um eine völlige Vernarbung zu erreichen. Die Einengung des Brustraums, welche durch die Wilms'sche Operation erzielt wird, schafft die Vorbedingung zur völligen Schrumpfung.

In welcher Ausdehnung die Resektion gemacht wird, hat Wilms zuerst von der Ausdehnung der Erkrankung abhängig gemacht und nach dem Röntgenbild die Zahl der zu resecierenden Rippen bestimmt, so daß eine Reihe von Pfeilerresektionen nur über dem Oberlappen von der 1.—6. Rippe ausgeführt wurden. Es wurde aber bereits berichtet, daß klinische Erfahrung und Röntgenbild bei solchen Fällen die Gefahr der Aspiration in den Unterlappen erkennen ließen, daß anderseits die funktionelle Ruhigstellung der Lunge im wesentlichen von der Ruhigstellung des Zwerchfells abhängt. Aus diesen beiden Gründen wird in letzter Zeit die Pfeilerresektion auch bei Oberlappenerkrankungen ausgedehnter ausgeführt und reicht bis zum Zwerchfell herunter. Nur wo es sich um Oberlappenprozesse mit ganz wenig Sputum handelt, dürfte die frühere Resektion über dem Oberlappen genügend sein.

Auch Kavernen mäßiger Größe, bis etwa Eigröße, werden unter Umständen durch die Wilms'sche Operation gut beeinflußt. Es liegt aber, da es sich hier meist um reichlichere Sekretion handelt, die Gefahr nahe, daß auch bei tief geführter Pfeilerresektion der Unterlappen nicht genügend komprimiert wird, um eine Aspiration zu vermeiden. Darum mag es bei solchen Röntgenbildern eher empfehlenswert sein, den Paravertebralschnitt erst folgen zu lassen, wenn der Unterlappen kräftig durch eine Haken- oder Bogenschnittresektion vorbehandelt ist. Aehnliches gilt, wenn an sich der Unterlappen erhebliche Erkrankung zeigt, größeren Zerfall aufweist oder gar den alleinigen Krankheitsherd darstellt. Da wird die paravertebrale Resektion erst sekundär folgen, falls klinische und Röntgenbeobachtung darauf hinweisen, daß die Hakenschnittresektion einen nicht ganz genügenden Erfolg hatte.

Was bei den Sauerbruch'schen Methoden über die Beobachtung von Lage und Größe der Kaverne und ihren Füllungszustand gesagt wurde, speziell Einfluß von Lage und Größe auf den mutmaßlichen Erfolg, gilt in noch verstärktem Maße für die Wilms'sche Operation. Das Röntgenbild

gestattet uns so, bei einläßlichem Studium mit ziemlicher Sicherheit auszurechnen, ob die durch die Operation geschaffene Einengung des Thoraxraumes durch Ein- und Heruntersinken der Rippen einen genügenden Einfluß auf die vorliegende Erkrankung haben wird, und man kann sich a priori sagen, daß sehr große Kavernen wohl in ihrer Form und Lage verändert, aber, da es sich um keinen richtigen Lungencollaps handelt, nicht zu völliger Kompression gebracht werden können. Auch kräftige Bindegewebsbildung vermag keinen klinischen Erfolg zu erzielen; andere Methoden müssen da eingreifen, und die Resektion kann höchstens als unterstützendes Moment in Frage kommen. Ebenso leuchtet ein, wie bei in der Spitze festhaftenden Zerstörungen die Resektion der ersten Rippe unbedingt erforderlich ist, wie aber auch eine ungenügend resecierte erste Rippe, das heißt eine Resektion, die nicht weit genug medial gereicht hat, die oberste Kuppe ausgespannt erhält und den Effekt für Spitzendestruktionen illusorisch macht. Endlich kann uns eine derbe, zum Teil verkalkte Kavernenwand berechtigte Bedenken für den Nutzen der Operation entstehen lassen, da in solchen Fällen beim Einsinken der Thorax die Kaverne nicht komprimiert wird, sondern ohne Veränderung ihres Volumens gegen das Mediastinum hin ausweicht.

Die weitere Beobachtung der Operationsbilder zeigt in gut gelungenen Fällen sehr schön das Heruntersinken des äußeren Brustpanzers, derart, daß die erste Rippe auf den Stumpf der dritten zu liegen kommt, ja mit ihr wieder in knöcherne Verbindung tritt (Fig. 17). Das Mediastinalflattern ist, da völliger Knochenschutz vorhanden ist, nicht zu beobachten, die Erscheinungen von seiten des Herzens sind unmittelbar nach der Operation und auch später recht milde. Die übrigen Beobachtungen decken sich mit den nach den Sauerbruch'schen Operationen erhaltenen Bildern.

Wie beim künstlichen Pneumothorax, der durch Adhäsionsbänder an der Basis unvollständig ist, die Hakenschnittresektion zur Hilfe herangezogen werden kann, so läßt sich ein durch ausgedehnte Spitzenverwachsungen unvollständiger Pneumothorax durch die Wilms'sche paravertebrale und parasternale Operation ergänzen, und ein anfänglich ungenügendes Resultat vervollständigen. Wiederum ist es das Röntgenbild, das uns die Indikation gibt, die Grenzen bestimmt, innerhalb welcher die Resektion durchzuführen ist, und über den Erfolg urteilen läßt.

Die Phrenikotomie, auf der schwerkranken Seite ausgeführt, hebt den Muskeltonus des Zwerchfells auf, läßt dasselbe durch die elastischen Kräfte der darüber liegenden Lunge hoch ziehen und vermindert die Zwerchfellexkursionen der operierten Seite, ruft also bis zu einem gewissen Grade eine Funktionsverminderung der kranken Lunge hervor. Der Eingriff ist geringfügig, darum brauchen wir auch röntgenologisch keine strengen Forderungen an die nicht betroffene Seite zu stellen. Anderseits leuchtet ein, daß eine durch ausgedehnte infiltrative Prozesse, durch derbe pleuritische

Schwarten unelastisch gewordene Lunge, oder eine Lunge, deren elastische Kräfte sich in erheblicher Schrumpfung schon erschöpft haben, aus der Durchschneidung des Phrenicus keinen besonderen Nutzen ziehen wird. Auch der Einfluß auf die Funktion ist dann ein geringer, denn der Röntgenschirm lehrt uns, daß bei solchen Patienten an sich schon die Zwerchfellexkursion außerordentlich vermindert ist. Wo wir entsprechende Bilder vor uns haben, können wir die Phrenikotomie höchstens als Versuch denken, weil andere Operationen unmöglich sind, oder wir können sie zur Unterstützung der sonstigen Operation heranziehen. Liegen die Verhältnisse günstiger, sehen wir die Lungenbasis frei, ist die Zwerchfellexkursion eine erhebliche, dann kann allerdings der Einfluß befriedigend sein, und sie als selbständige Operation einen klinischen Erfolg zeitigen. Die Kontrolle ist wiederum nur im Röntgenschirm und Bild gegeben. Bei der Feststellung, wieviel das Zwerchfell verschoben ist, muß aber daran gedacht werden, absolut gleichwertige Bilder herzustellen, das heißt zwei Bilder in möglichst gleicher Respirationsphase, bei gleichem Focusplattenabstand, bei gleicher Höheneinstellung der Röhre. Nur so sind wir vor Selbsttäuschung bewahrt.

Besondere Ueberlegung, auch vom Standpunkt des Röntgenologen aus, erheischt die jüngste Methode der P l o m b i e r u n g schwerer Lungentuberkulosen, wie sie von B a e r geschildert und mehrfach ausgeführt worden ist. Er löst von einem kleinen Thoraxfenster aus bei großen Spitzen- und Oberlappenkavernen die Lunge extrapleural in möglichster Ausdehnung über dem Infiltrationsgebiet los und füllt die entstandene Höhle beim ersten Eingriff mit einem besonders angegebenen P a r a f f i n p l o m b e n m a t e r i a l, worauf die Wunde sofort vernäht wird (Fig. 24). Es handelt sich also um eine direkte Inangriffnahme des Hauptkrankheitsherdes, im speziellen einer großen Kaverne, ohne wesentliche Beeinträchtigung des noch funktionsfähigen Lungengewebes, so daß auch keine Ueberlastung der anderen Lunge zu befürchten ist. Es handelt sich ferner um einen relativ leichten Eingriff, ohne Einfluß auf Herz und Mediastinum, um einen Eingriff, der im Gegensatz zu den übrigen thorakoplastischen Methoden, von Anfang an die Expektoration nicht erschwert, sondern durch den festen Gegendruck der Plombenmasse erleichtert, so daß wiederum die Aspirationsgefahr nicht vorhanden, also auch eine isolierte Oberlappenbehandlung möglich ist.

Diese Ueberlegungen werden mitspielen, wenn wir nach dem Röntgenbild über den Fall urteilen, der zur Operation herangezogen werden soll. In erster Linie wird die Rücksicht auf die nicht zu operierende Seite eine viel geringere sein, wie beim Pneumothorax und bei den thorakoplastischen Methoden. Auch bei ausgedehnterer Erkrankung der anderen Lunge darf ein Versuch gemacht werden, die große Destruktion einer Seite zu plombieren. Für die kranke Lunge selbst kommen vor allem große gekammerte oder nicht gekammerte Destruktionen im Oberlappen in Betracht, besonders die, die ganz in die

Spitze hinaufreichen. Wenn die andere Seite erheblich erkrankt ist, läßt sich nur an die Plombierung denken, ist sie wenig erkrankt und inaktiv, soll ein Pneumothoraxversuch vorangehen. Gelingt derselbe überhaupt nicht wegen ausgedehnter Verwachsungen, so tritt die Plombierung in ihre Rechte. Aber auch wenn der Pneumothorax teilweise gelungen ist, jedoch, wie es bei Spitzenkavernen vorkommt, die obere Partie des Oberlappens sich nicht so ablöst, daß eine Kompression der Kaverne erfolgen kann, wird uns das Röntgenbild auf Ergänzung des Pneumothorax durch Plombierung hinführen, natürlich unter Beibehaltung der Pneumothoraxblase. Endlich kann sie als ergänzende Operation in Frage kommen bei Fällen, bei welchen durch Thorakoplastik, sei es nach Sauerbruch oder Wilms, die Höhle ohne befriedigendes Resultat zum Collaps zu bringen versucht wurde (Fig. 25 und 26).

Vor dem Eingriff gibt das Röntgenbild den Anhaltspunkt, welche Rippe reseciert werden muß, um die Kaverne gleich beim ersten Male vollständig ablösen zu können. Bei reinen Spitzenkavernen wird es die zweite, bei etwas tiefer gelegenen Destruktionen die dritte Rippe sein. Ersehen wir im Bild die Höhle ganz in der Spitze sitzen, so gibt das dem Operateur den Hinweis, daß er mit der Ablösung so ausgiebig wie nur möglich vorgehen soll, nicht nur nach oben, sondern auch seitlich bis ganz gegen den Rücken zu. In solchen Fällen wurde von Sauerbruch und Henschen die Ablösung und Plombierung leichter und ausgiebiger vom Rücken her vollzogen.

Das Röntgenbild läßt ein ungefähres Urteil darüber zu, ob zwischen Kaverne und Pleura noch eine Schicht Lungengewebe vorhanden, ob die Kavernenwand zart und leicht einreißbar, oder ob sie derb und von festem Bindegewebe gebildet ist. Im Falle zartwandiger, ganz peripher stehender Kavernen wird auch die Ablösung mit besonderer Vorsicht ausgeführt werden müssen.

Die Röntgenbeobachtung, nach der Operation kontrolliert, ob die Ablösung eine vollständige war, sie zeigt, wie die genau nach den Baer'schen Vorschriften hergestellte Plombe ohne das geringste Wandern sitzen bleibt, sie zeigt auch in den übrigen Lungenpartien und auf der anderen Seite keine Reaktionserscheinungen durch Aspiration. Mediastinalflattern, Herzverschiebung nach der kranken Seite sind selbstverständlich nicht zu sehen, im Gegenteil kann eine durch Schrumpfung bedingte Mediatsinal- und Herzverschiebung durch die Plombe bis zu einem gewissen Grade redressiert werden.

Gibt das Röntgenbild eine große und voraussichtlich dünnwandige Kaverne wieder, so wird, wie wir oben schon erwähnt haben, der Operateur sich veranlaßt sehen, besonders vorsichtig vorzugehen, und beim Ablösen mit dem Finger der Thoraxwand entlang arbeiten. Es ist aber auch für das Verfahren insofern bestimmend, als dann zunächst keine Plombierung, sondern eine einfache Tamponade zu erfolgen hat. Erst später würde die Plombe, eventuell die Eröffnung der Kaverne ausgeführt werden. Die letztere ist, da durch die Pneumolyse günstigste Bedingungen für das Zusammenfallen der Kavernenwände geschaffen sind, kein schlimmes Ereignis, nur darf dann selbst-

24.

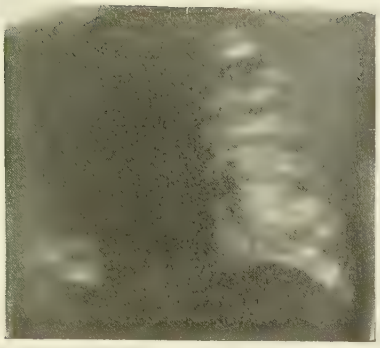

25.

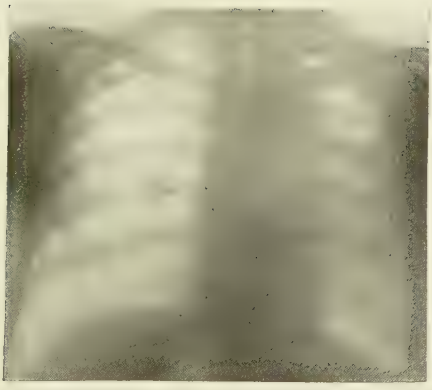

26.

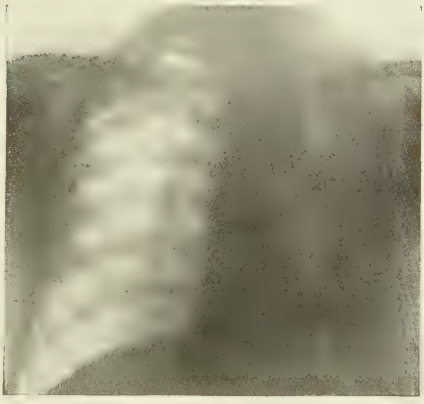

Fig. 24. Paraffinvioformwismutplombe nach B a e r, ausgeführt nach extrapleuraler Pneumolyse bei einem Patienten mit schwerer linksseitiger, destruktiver Erkrankung bei gleichzeitigem erheblichem rechtsseitigem Befund.

Fig. 25. Schwere kavernöse Phthise links.

Fig. 26. Derselbe Patient mit Thorakoplastik nach S a u e r b r u c h und ergänzender Paraffinplombe im Oberlappen.

verständlich nicht mehr plombiert, sondern nur tamponiert werden. Daß so selbst ganz große Höhlen zur Heilung gelangen, zeigt der von Baer operierte, von uns behandelte Fall. Solche Beobachtungen ermutigen, bei einem sehr schweren Röntgenbefund mit Kavernen, die einen großen Teil eines Lappens einnehmen, von vorneherein an die extrapleurale Pneumolyse, kombiniert mit Tamponade und späterer Kaverneneröffnung, zu denken (Fig. 10 und 11).

Zusammenfassung.

Wir haben in der vorliegenden Arbeit nachzuweisen versucht, welche Bedeutung eine genaue Röntgendiagnostik zur Indikationsstellung und zur Beobachtung des Erfolgs der mechanischen Therapie der Lungentuberkulose besitzt. Die wichtigsten Punkte mögen kurz zusammengefaßt werden:

Für jede mechanische Therapie der Lungentuberkulose ist genaue, wiederholte, systematische Beobachtung im Röntgenschirm und -Bild unbedingtes Erfordernis.

Nur vollkommenstes Instrumentarium, nur technisch ganz gute Bilder können zur Beurteilung von Lungenbefunden verwertet werden.

Zur gewissenhaften Indikationsstellung ist die genaue Kenntnis der Lungentuberkulose im Röntgenbild in allen ihren Stadien, namentlich auch in ihrem ersten Beginn, von größter Wichtigkeit.

Akute tuberkulöse Bronchopneumonien, akute käsige Lobärpneumonien zeigen bei exspektativer Behandlung häufig sehr gute Rückbildungstendenz, verlangen darum, auch wenn sie einseitig sind und zunächst schwer erscheinen, keine mechanische Therapie. Erst wenn sie sich nach langem Zuwarten nicht bessern, sondern in Destruktion übergehen, kommen sie für dieselbe in Betracht.

Chronische einseitige Tuberkulosen, die trotz guter Schrumpfungstendenz nicht völlig zum Vernarben kommen können, und destruktive Prozesse von einer Ausdehnung, die ein mechanisches Hindernis zur Vernarbung bieten, bilden das Hauptkontingent der mechanischen Therapie. Sind solche Erkrankungen ausgesprochen einseitig, wird der künstliche Pneumothorax versucht werden. Ist die Ablösung ungenügend, so kann die Wirkung durch eine partielle Thorakoplastik, eventuell durch Plombierung vervollständigt werden.

Gelingt der künstliche Pneumothorax nicht, so kommt die Thorakoplastik in Frage, bei sehr großen Zerstörungen die Collapsthorakoplastik nach Brauer-Friedrich oder Brauer, die am besten in der von Sauerbruch ausgebildeten Form zu empfehlen ist. Sie kann ersetzt resp. ergänzt werden durch die extrapleurale Pneumolyse und Plombierung, eventuell Tamponade und nachfolgende Eröffnung der Kaverne.

Chronische Tuberkulosen mit starker Schrumpfung und kleinen Destruktionen lassen sich durch die Wilms'sche Pfeilerresektion gut beeinflussen, vorausgesetzt, daß man sie auch auf die unteren Rippen ausdehnt.

Ist die Erkrankung doppelseitig, das heißt ist auch auf der nicht zu operierenden Seite eine bedeutendere, nicht völlig inaktive Erkrankung nachzuweisen, so sind Pneumothorax, Brauer-Friedrich'sche und die Brauer'sche große Thorakoplastik auszuschließen, die weniger eingreifenden Methoden nach Sauerbruch und Wilms höchstens in vorsichtigen Etappen auszuführen. Dagegen stehen der Plombierung weniger Bedenken im Wege.

Die Phrenikotomie kann als leichter Eingriff als vorbereitende und Hilfsoperation angewandt werden.

Selbstverständlich ist, daß nur die volle klinische Beobachtung und die ganze Summe der klinischen Untersuchungsmethoden ein zuverlässiges Urteil darüber gibt, welchen der therapeutischen Wege wir bei den einzelnen Fällen einzuschlagen haben, aber unter den Untersuchungsmethoden ist die Beobachtung im Röntgenschirm und -Bild die wichtigste und für das anzuwendende Verfahren ausschlaggebend.

Literatur.

Vollständige Literaturangabe über Lungen-Collaps-Therapie vide: Internationales Zentralblatt für die gesamte Tuberkulose-Forschung. VI. Jahrg. Nr. 9. VII. Jahrg. Nr. 1. Nr. 6. Nr. 10. Ferner: Baer, Kavernenchirurgie. Berl. klin. W. 1913. Nr. 3. — Ders., Extrapleurale Pneumolyse mit sofortiger Plombierung bei Lungentuberkulose. Münch. m. W. 1913. Nr. 29. — Fränkel und Lorey, Fortschr. d. Röntgenstr. Bd. XIV. S. 115. — Garrè und Quincke, Lungenchirurgie. — Hasselwander und Bruegel, Anatom. Beiträge zur Frage der Lungenstruktur im Röntgenbild. Fortschr. d. Röntgenstr. Bd. XVII. Hft. 1. — Jessen, Pneumolyse. Münch. m. W. 1913. Nr. 29. — Rieder, Kavernen bei beginnender und bei vorgeschrittener Lungentuberkulose. Fortschr. d. Röntgenstr. Bd. XVI. Hft. 1. — Ders., Die Sekundärerkrankungen der chron. Lungentuberk. vom röntgenolog. Standpunkte. Ebenda. Bd. XVI. Hft. 6. — Rieder und Rosenthal, Lehrbuch der Röntgenkunde. — F. Sauerbruch und H. Elving, Die extrapleurale Thorakoplastik. Ergebn. d. inn. Med. u. Kinderheilk. Bd. X. — F. Sauerbruch, Fortschr. i. d. chirurg. Behandlung d. Lungenkrankheiten. Münch. m. W. 1913. Nr. 34/35. — Ders., Die Beeinfl. von Lungenkrankh. durch künstl. Lähmung d. Zwerchfells (Phrenikotomie). Ebenda. 1913. Nr. 12. — Schellenberg, Ztschr. f. Tuberkulose. Bd. II. — Schellenberg und Scherer, Was leistet die Röntgendurchleuchtung des Brustkorbs als Diagnostikum bei tuberkulösen Lungenerkrankungen. (Brauer, Beiträge z. Klin. d. Tuberkulose, Bd. III.) — H. Schut, Die Lungentuberkulose im Röntgenbild. Ebenda. Bd. XXIV. — Spengler, Lucius, Ueber Lungencollapstherapie. Korr.-Bl. f. Schweiz. Aerzte. 1913. Nr. 33. — H. Staub, Die Lungentuberkulose im Röntgenbild. Korr.-Bl. Schweiz. 1913. Nr. 41. — Stuertz, Künstliche Zwerchfellähmung bei chronischer, einseitiger Lungentuberkulose. D. m. W. 1911. Nr. 48. — K. Turban, Quelques détails du diagn. et du traitement de la Tub. pulm. Bull. méd. 18. 6. 13. — Ziegler und Krause, Röntgenatlas der Lungentuberkulose.